Metástases Pancreáticas

Clínica Universitária de Imagiologia, Hospitais da Universidade de Coimbra

Director, Prof. Doutor Filipe Caseiro Alves

Rodrigues, Lara; Marques, Cristina; Rodrigues, Henrique; Carvalheiro, Vítor; Caseiro-Alves, Filipe.

Objectivos:

Os autores propõem-se a descrever as características imagiológicas das principais lesões metastáticas do pâncreas.

Material e Métodos:

Breve revisão teórica, tomando como exemplo um caso raro de metastização pancreática de um sarcoma sinovial, manifestada pela presença de duas massas com características imagiológicas distintas, ambas confirmadas por estudo anatomo-patológico.

Resultados:

Efectuadas tomografia computorizada (TC) e ressonância magnética (RM), incluindo estudo ponderado em difusão. Os estudos revelaram duas lesões síncronas pancreáticas: a primeira na transição corpo-caudal, quística, multiloculada, com septos internos espessos e nódulos murais, que mostravam realce após a administração de contraste intravenoso (CIV); e a segunda na cauda do pâncreas, totalmente sólida, homogénea e hipervascular. Demonstravam um ADC (*Apparent diffusion coeficient*) maioritariamente elevado e baixo, respectivamente (fig. 1).

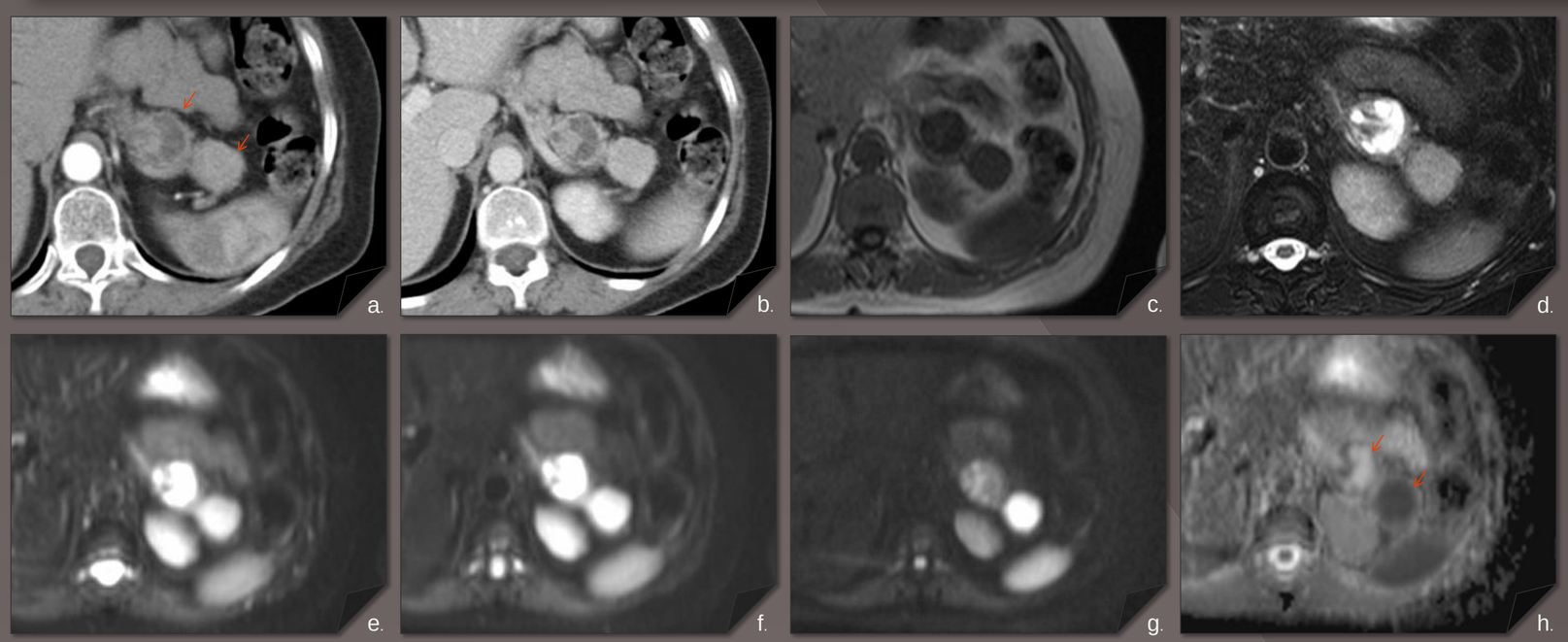

Figura 1 – (a, b) Imagens axiais de TC após CIV, nas fases arterial e portal, demonstrando duas massas na dependência do pâncreas, a primeira quística, multiloculada, com septos grosseiros sofrendo evidente efeito de realce, a segunda, sólida com captação ávida de produto de contraste; (c, d) imagens axiais de RM, nas sequências ponderadas em T1 e T2, em que se observa um marcado hipersinal em T2 da primeira lesão e moderado hipersinal da segunda; (e, f, g, h) imagens axiais do estudo ponderado em difusão, com mapa ADC, em que se verifica, na primeira lesão, um valor ADC maioritariamente elevado (traduzindo áreas de degenerescência quística/necrose tecidual), com pequenos focos de baixo ADC (septos e nódulos murais); na segunda lesão, o valor ADC é francamente baixo, atestando uma elevada celularidade.

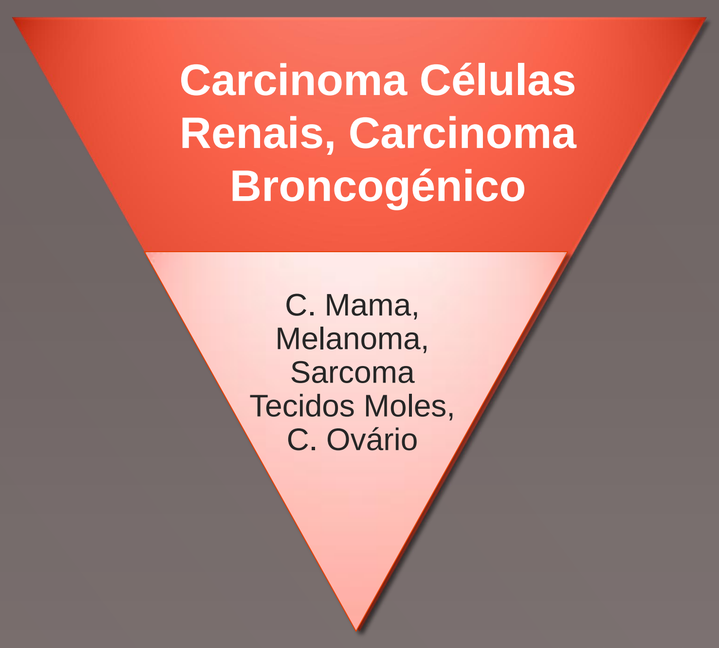

Figura 2 – Diagrama mostrando os tumores primários mais comuns com metástases pancreáticas, por ordem decrescente de frequência.

Discussão:

Os casos de metástases pancreáticas à distância, excluindo situações de invasão tumoral pancreática por extensão directa a partir de órgãos vizinhos, têm vindo a ser detectados com maior frequência e mimetizam várias neoplasias primárias deste órgão. Os tumores primários mais comuns são o carcinoma de células renais (com metástases maioritariamente sólidas e tipicamente hipervasculares), carcinoma broncogénico (sobretudo o de pequenas células), carcinoma de mama, melanoma, sarcoma de tecidos moles e carcinoma do ovário (com massas predominantemente quísticas) (fig.2). As características clínicas e imagiológicas que favorecem o diagnóstico de metástase em detrimento de um tumor primário são: história conhecida de malignidade extrapancreática actual ou prévia; lesões pancreáticas múltiplas; lesões com margens bem delimitados, não infiltrantes; um padrão de realce heterogéneo e hipervascular, muitas vezes com áreas de degenerescência quística e/ou de necrose tecidual; por último, um envolvimento muito raro de estruturas vasculares adjacentes. A importância prática desta distinção reside nas diferentes implicações prognósticas e terapêuticas inerentes.

Apresentamos o caso de uma doente com 67 anos e história de sarcoma sinovial (monofásico fusocelular) do ombro esquerdo, submetida a cirurgia e quimio/radioterapia adjuvantes cerca de 5 anos antes. O principal diagnóstico diferencial inclui a variante oligoquística do cistadenoma seroso e o cisadenoma/cistadenocarcinoma mucinoso para a primeira lesão (quística, multiloculada, com ADC maioritariamente elevado) e um tumor neuro-endócrino não funcionante para a segunda lesão (sólida, hipervascular e com ADC baixo, revelando uma elevada celularidade). A exérese cirúrgica com posterior estudo anatomo-patológico confirmou o diagnóstico de doença metastática pancreática de sarcoma sinovial. O seguimento imagiológico demonstrou, no ano seguinte, o aparecimento de lesões com características semelhantes no parênquima pancreático remanescente, bem como de carcinomatose peritoneal (fig. 3).

Figura 3

Conclusões:

As lesões metastáticas pancreáticas são raras e de diagnóstico diferencial praticamente impossível com as principais lesões quísticas e sólidas deste órgão. No entanto, devemos estar conscientes da sua existência, uma vez que as implicações terapêuticas são radicalmente distintas. Em conjugação com a informação clínica, as características imagiológicas geralmente permitem apontar para a possibilidade diagnóstica de metástases, como por exemplo, a multiplicidade de lesões e o padrão de realce hipervascular (bem diferente do comportamento dinâmico hipovascular do adenocarcinoma do pâncreas). A confirmação histológica através de biópsia percutânea continua a ser, contudo, a chave para o diagnóstico definitivo.